


# OTITIS EXTERNA OTITIS MEDIA

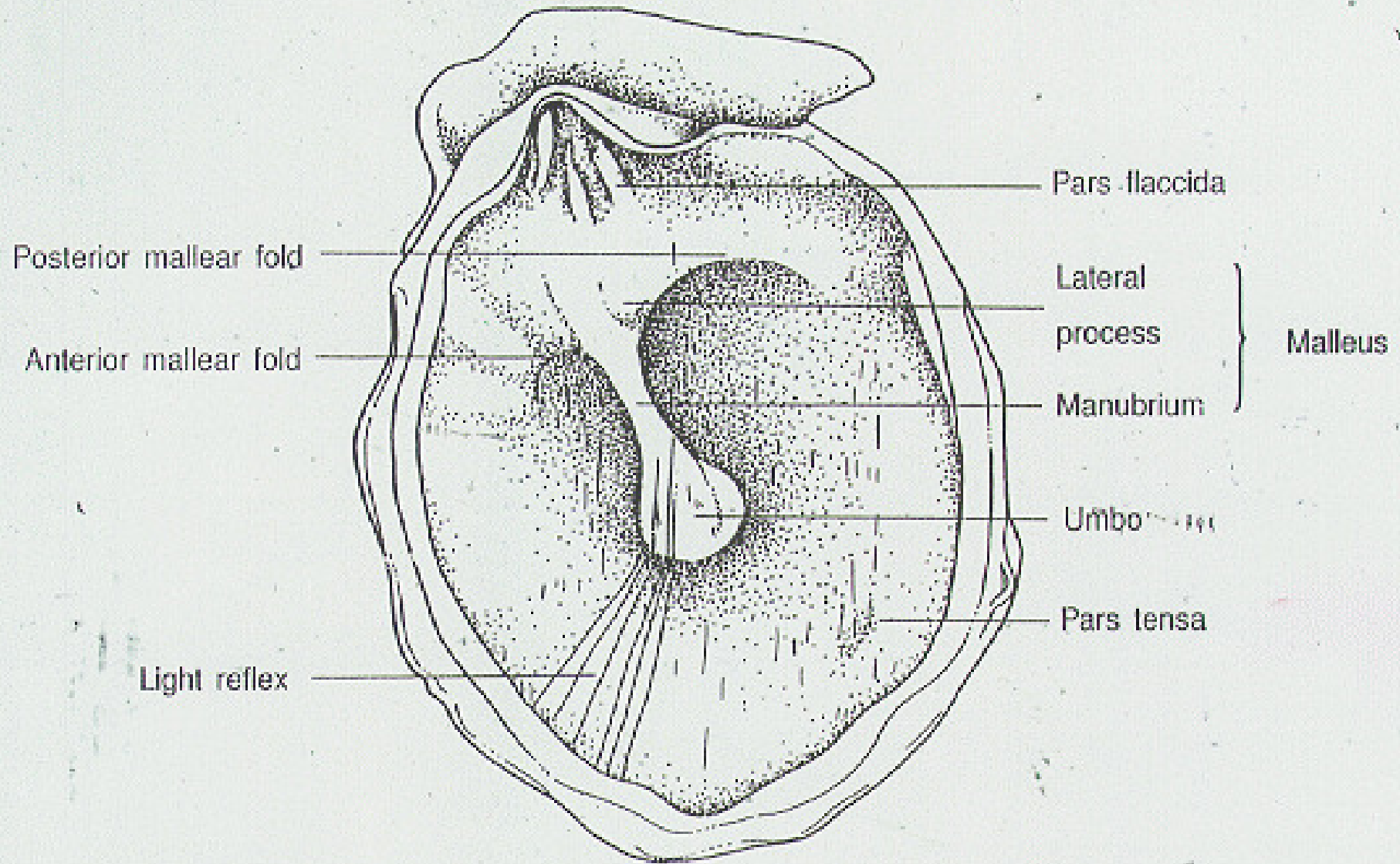
---

Dr Komol Praphasit ENT PPK



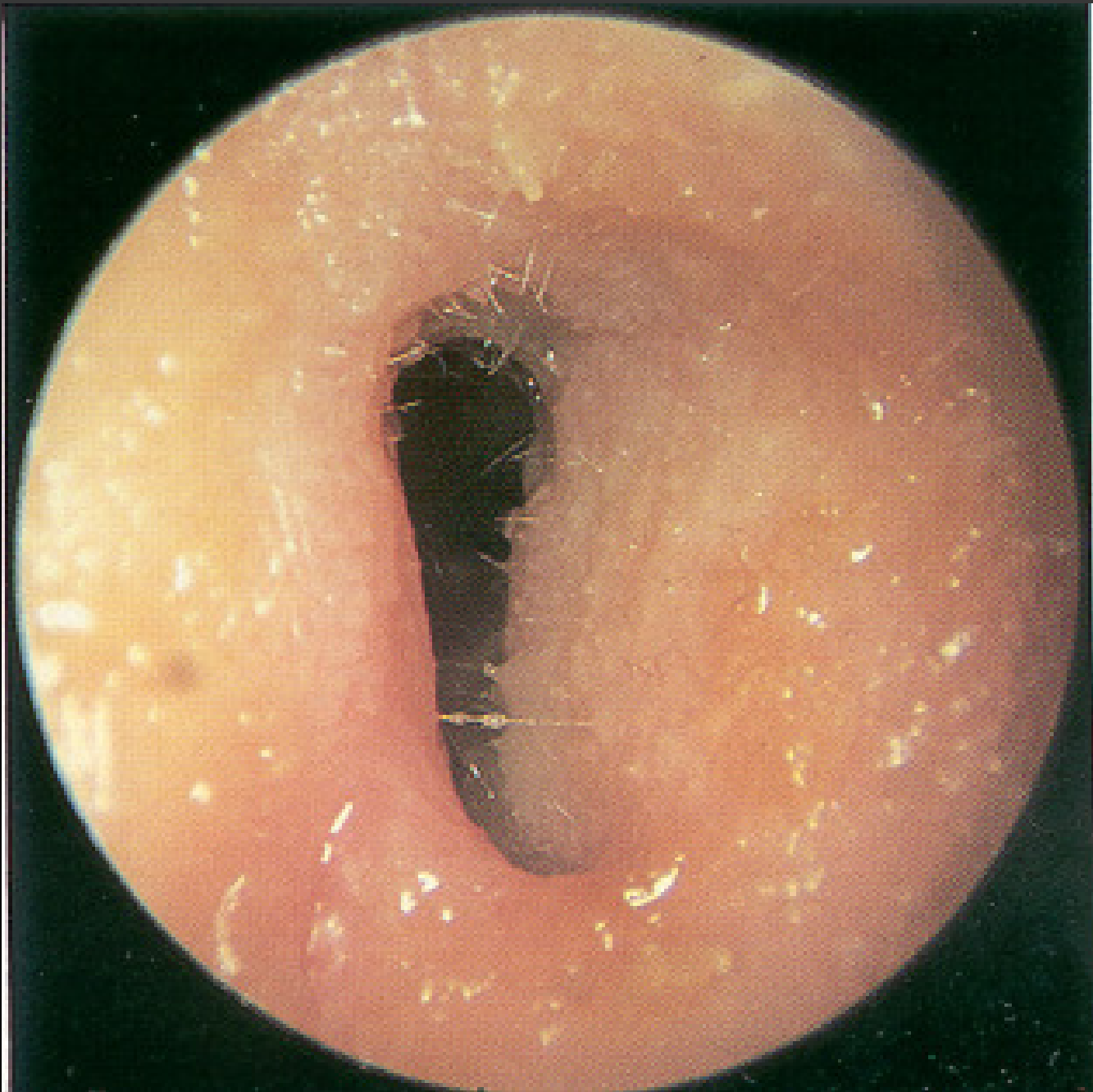


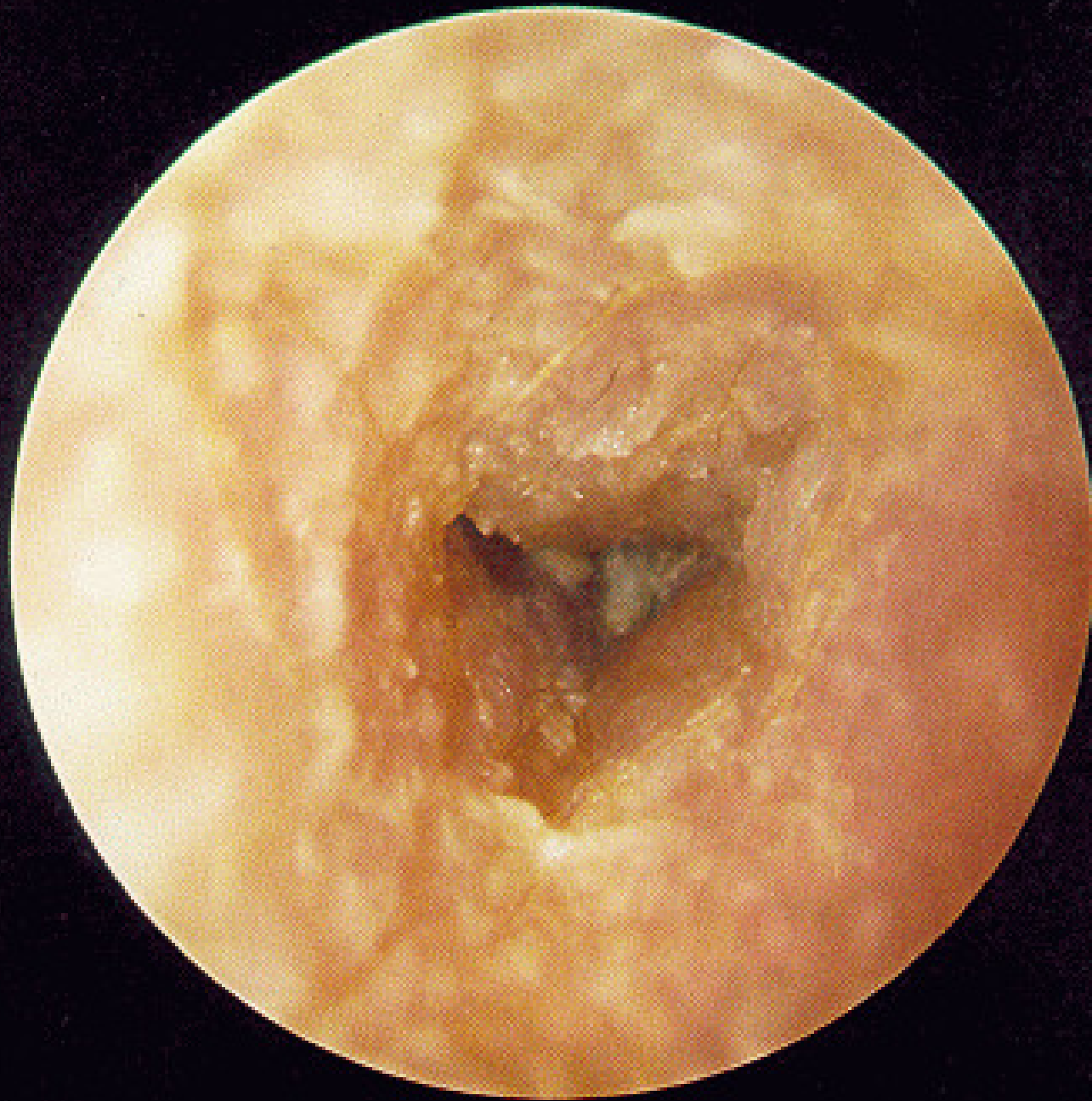
ภาพแสดงแก้วหูข้างซ้าย

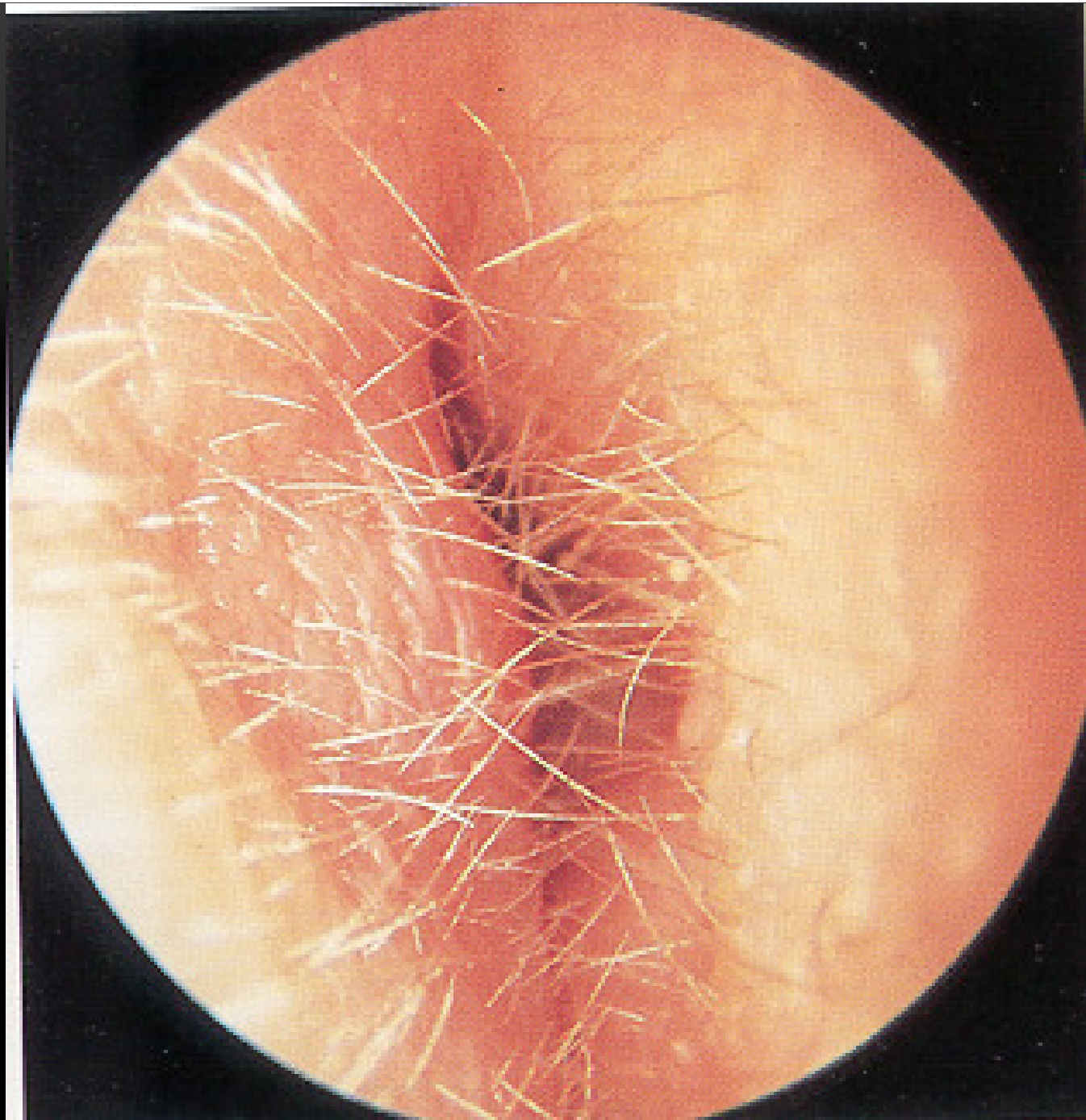


# OTITIS EXTERNA

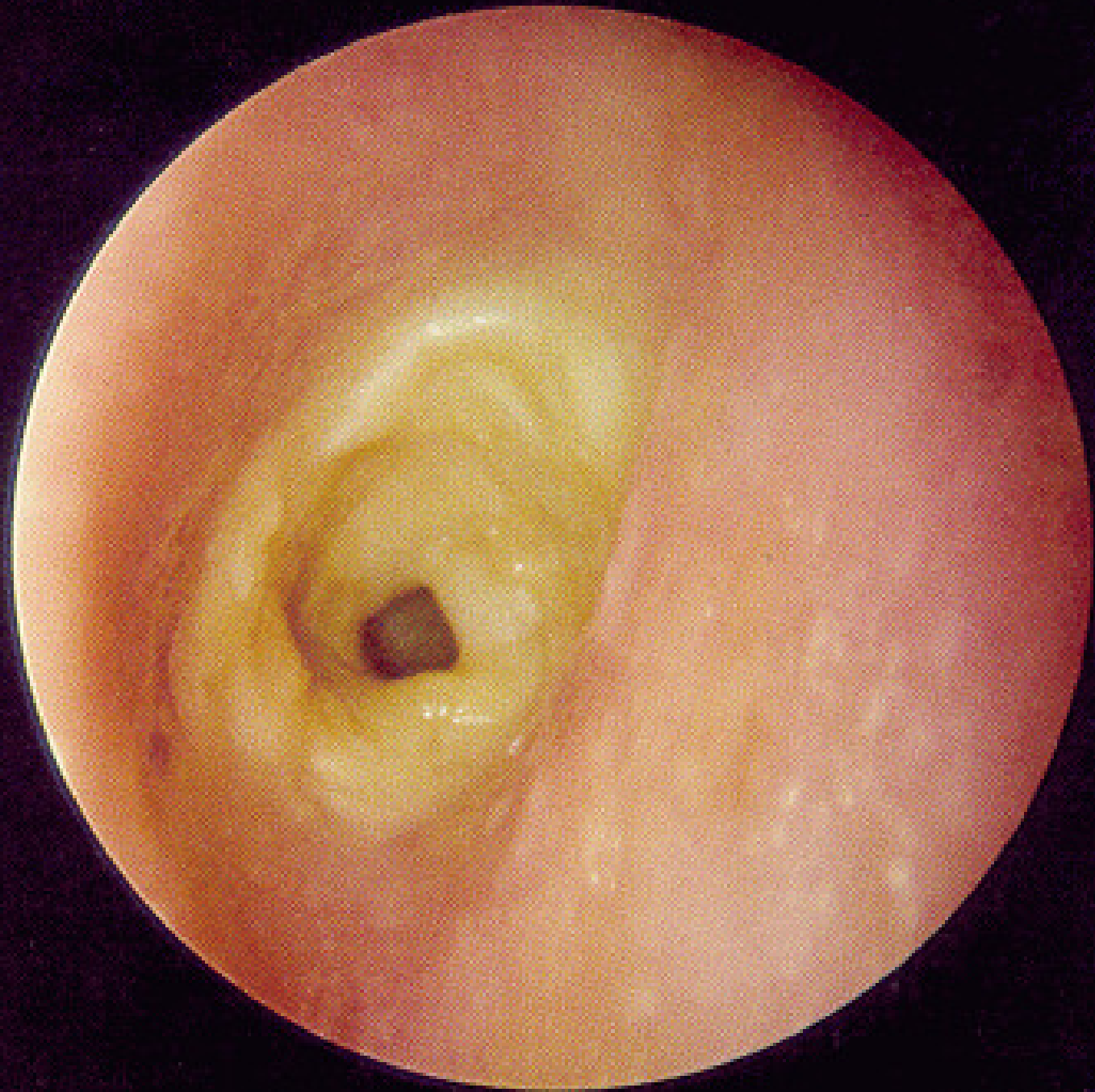
- มักพบในเขตร้อนชื้น แคะหู น้ำเข้าหู
- *S. aureus* , *P. aeruginosa*
- ปวดหู บวมมากจะได้ยินลดลง ปวดเมื่อถูกกดที่ **targus** และขยับใบหู
- พยาธิสภาพ
  - Acute diffuse OE (swimmer's ear) - *P. aeruginosa*
  - Acute localized OE (furuncle) - *S. aureus*
- Rx...ทำความสะอาดหู ให้ยาหยอดหู บวมมากใส่ ear wick
- Four principles of Rx.
  - Frequent canal cleaning
  - Topical antibiotics
  - Pain control
  - Instructions for prevention

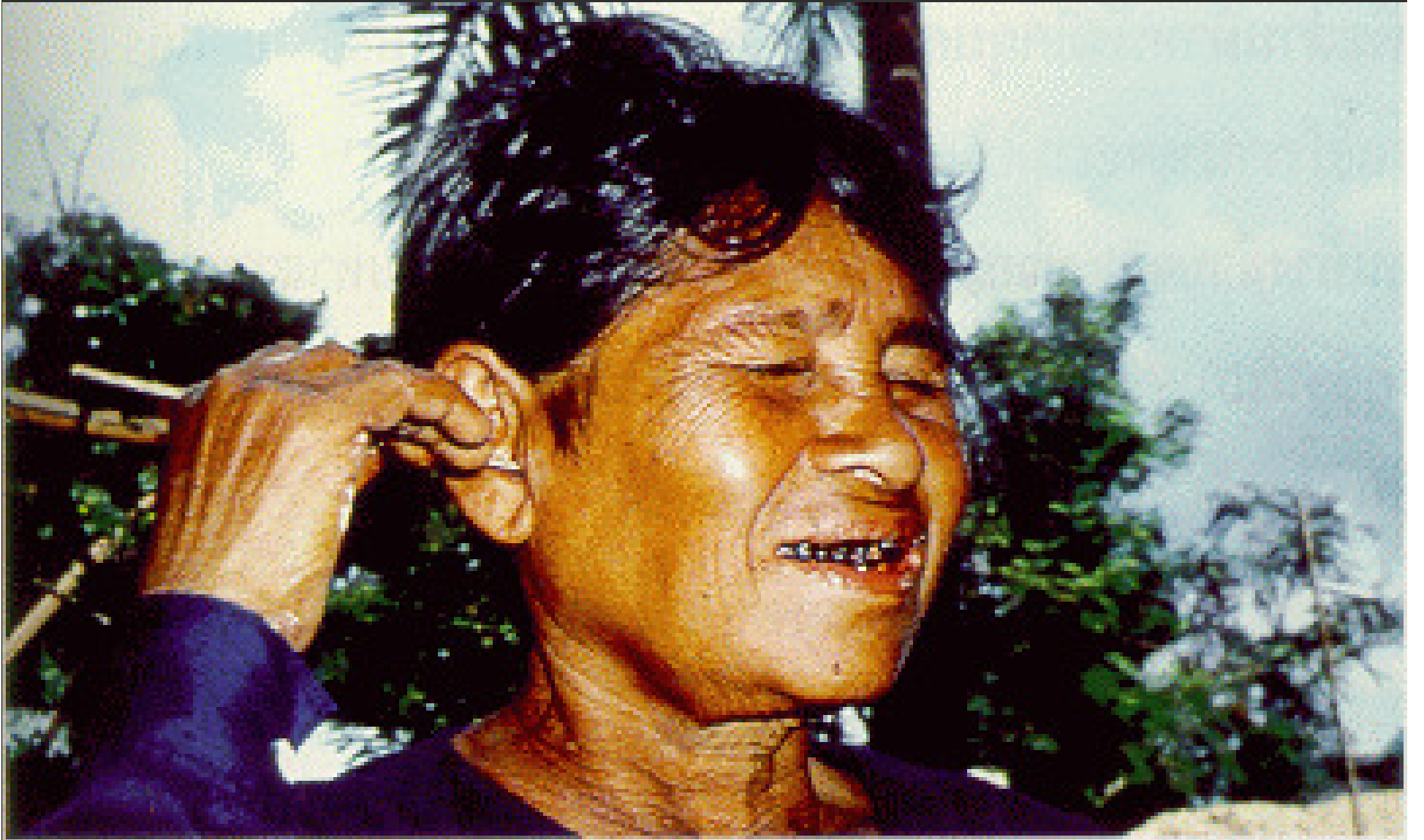

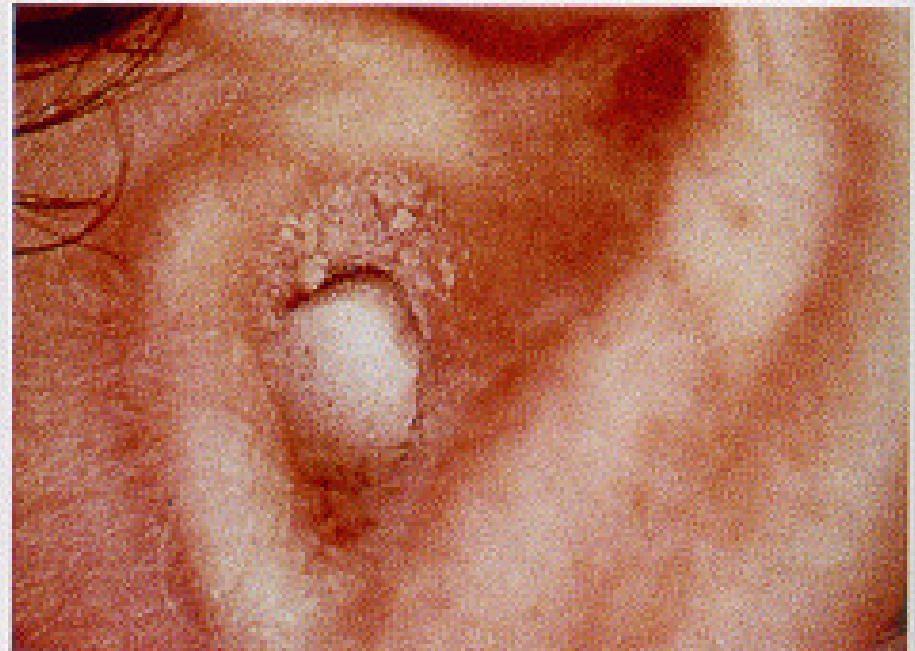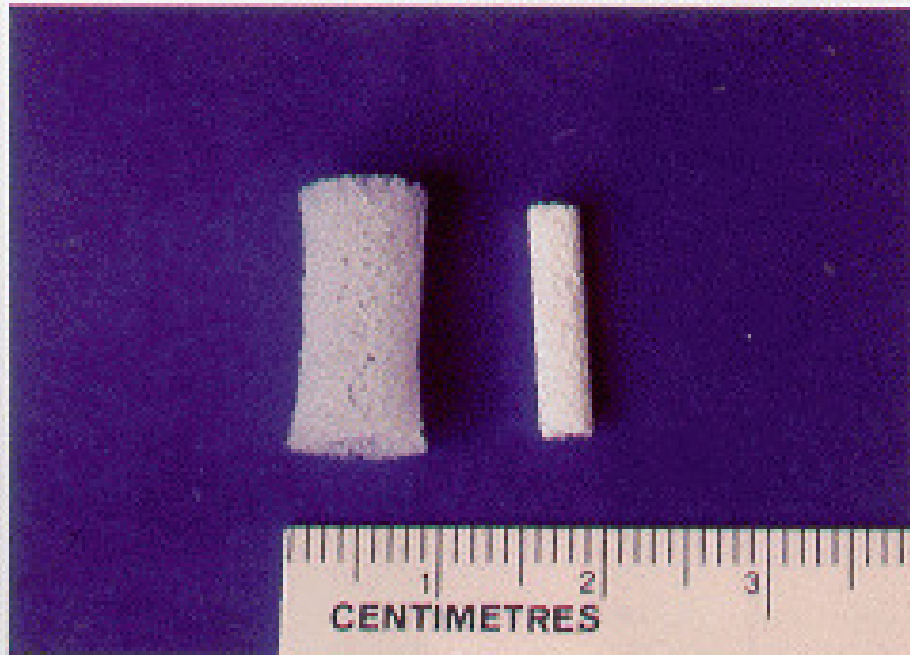




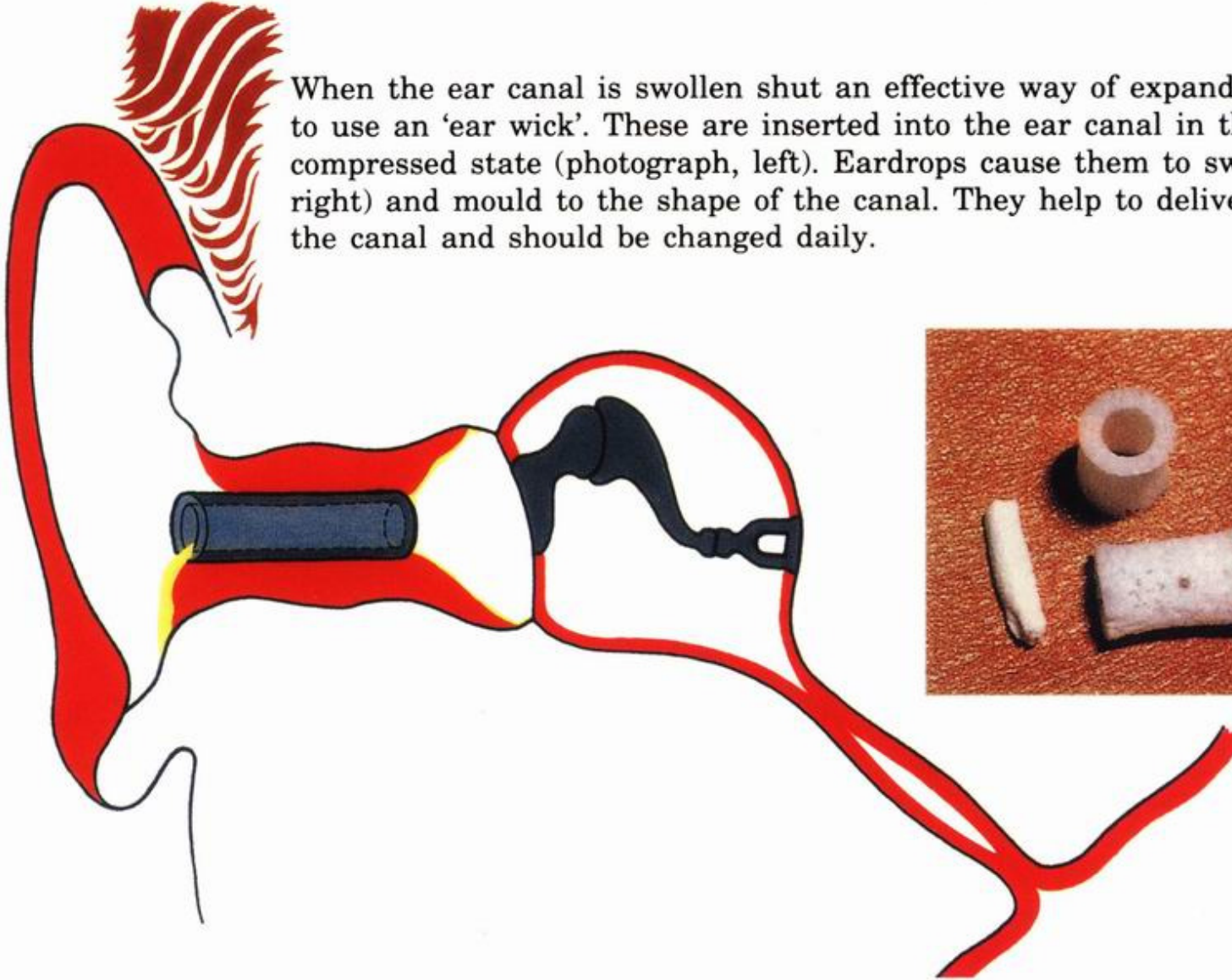








When the ear canal is swollen shut an effective way of expanding the ear canal is to use an 'ear wick'. These are inserted into the ear canal in their dry compressed state (photograph, left). Eardrops cause them to swell (photograph, right) and mould to the shape of the canal. They help to deliver ear drops into the canal and should be changed daily.



# Chronic otitis externa

-- diffuse low grade infection

- irritation & itching of EAC

- atrophy of skin

- cause bacteria *staph. Epidermidis*

asteatosis

senile atrophy of skin

chronic irritation from allergy or manipulation

Rx. ~~Get rid of infection steroid/antibiotic cream~~

# Malignant otitis externa

- *Pseudo. Aeruginosa*

- progressive & necrosis of tissue

- common in DM old age cancer pt.

With radiation or chemo therapy

- toxin...cause... necrotizing & invade to deep tissue :mastoid CN 7,9,10,11,12

---

# Malignant otitis externa

- S/S :
  - persistent and severe otalgia
  - ear d/c granulation tissue EAC
  - host...DM or immunocompromise
  - CN involvement: 7,,9,10,11,12
- Ix.: - CBC UA FBS pus c/s
  - x-ray:CT,MRI of temporal bone

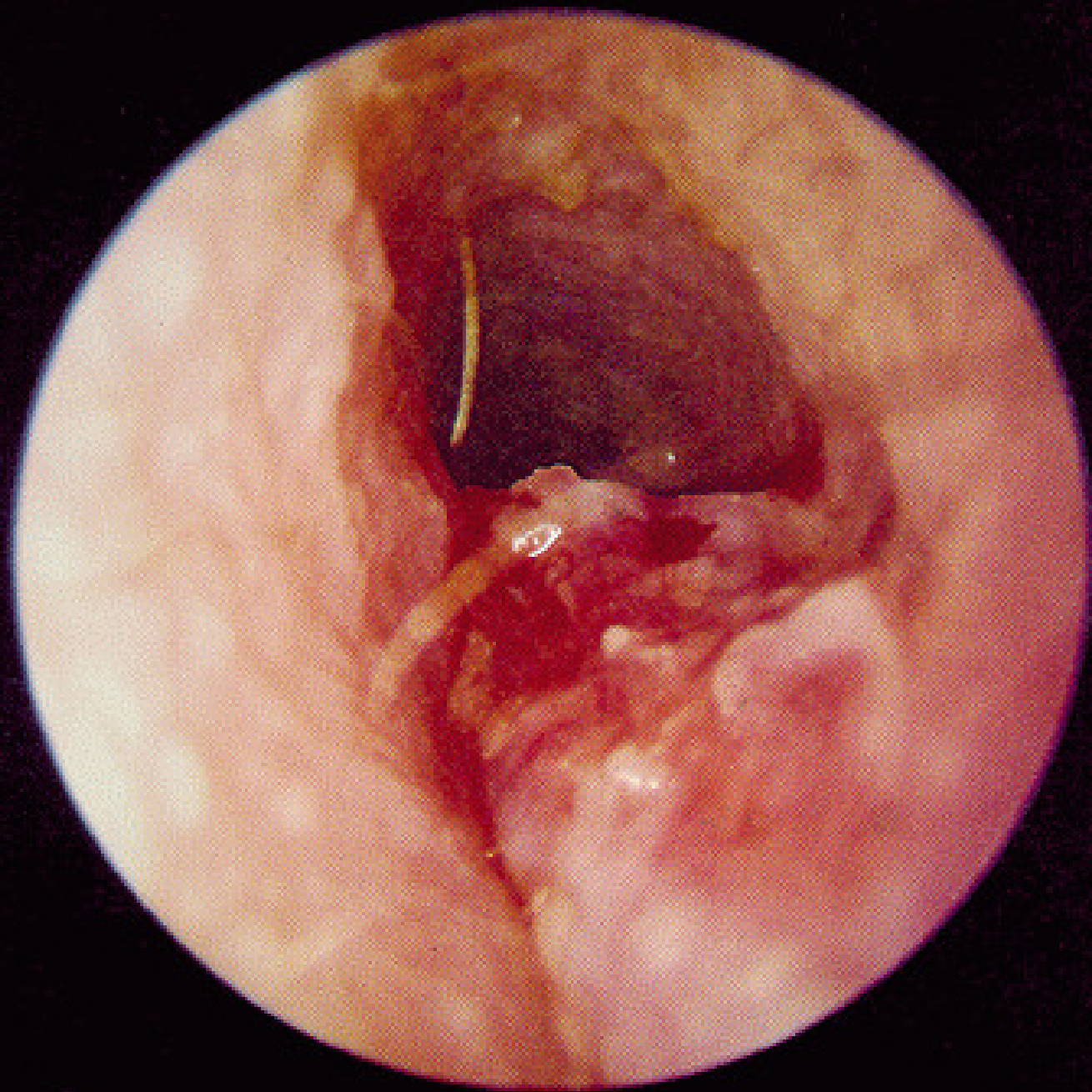
# Malignant otitis externa

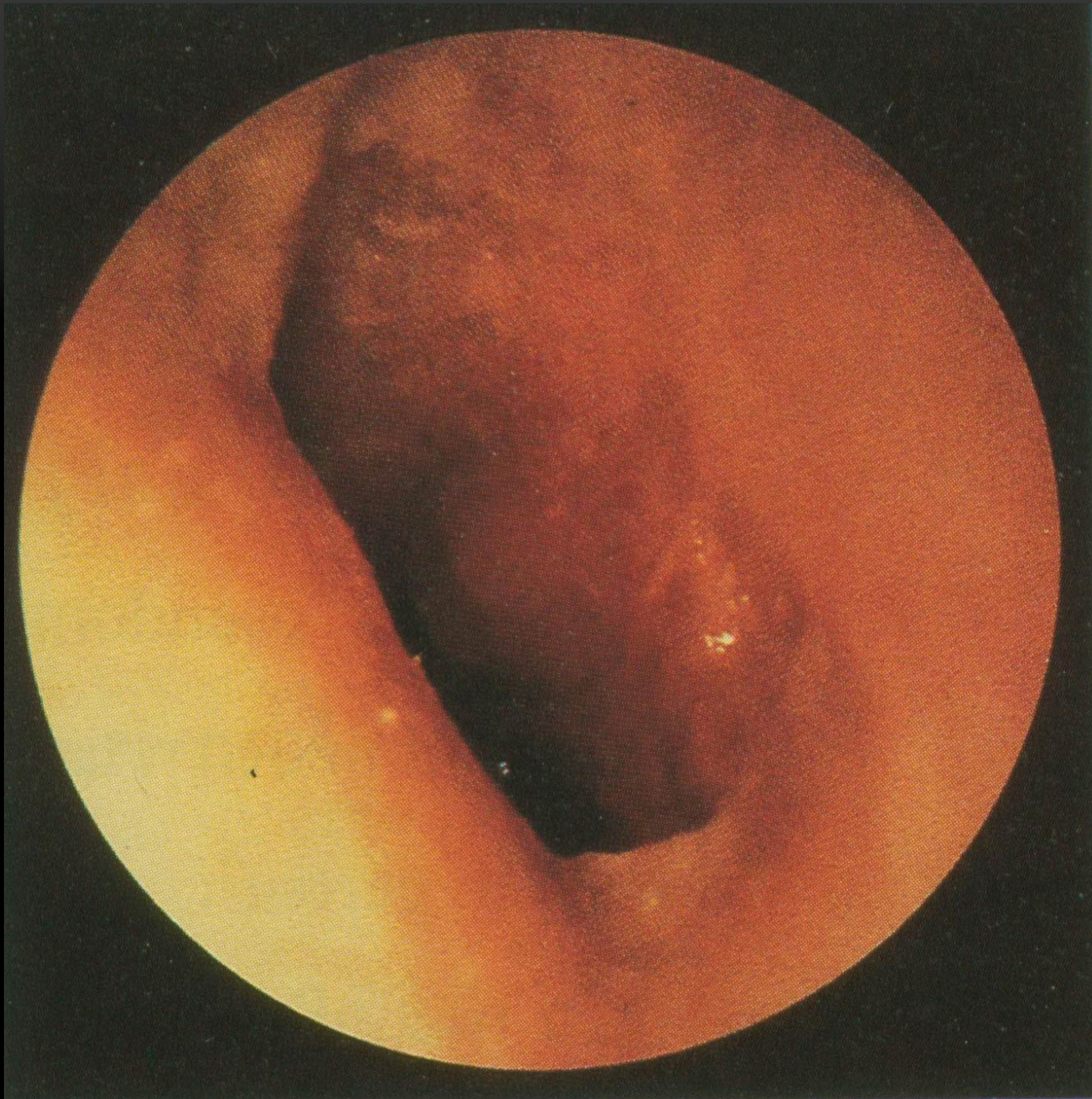- Rx.
- admit
  - control DM
  - local debridement
  - I.V. ATB cover *P. aeruginosa*
  - topical gentamicin ear drop
  - if less severe... oral Ciproflox.

If.. No improve or progress-->

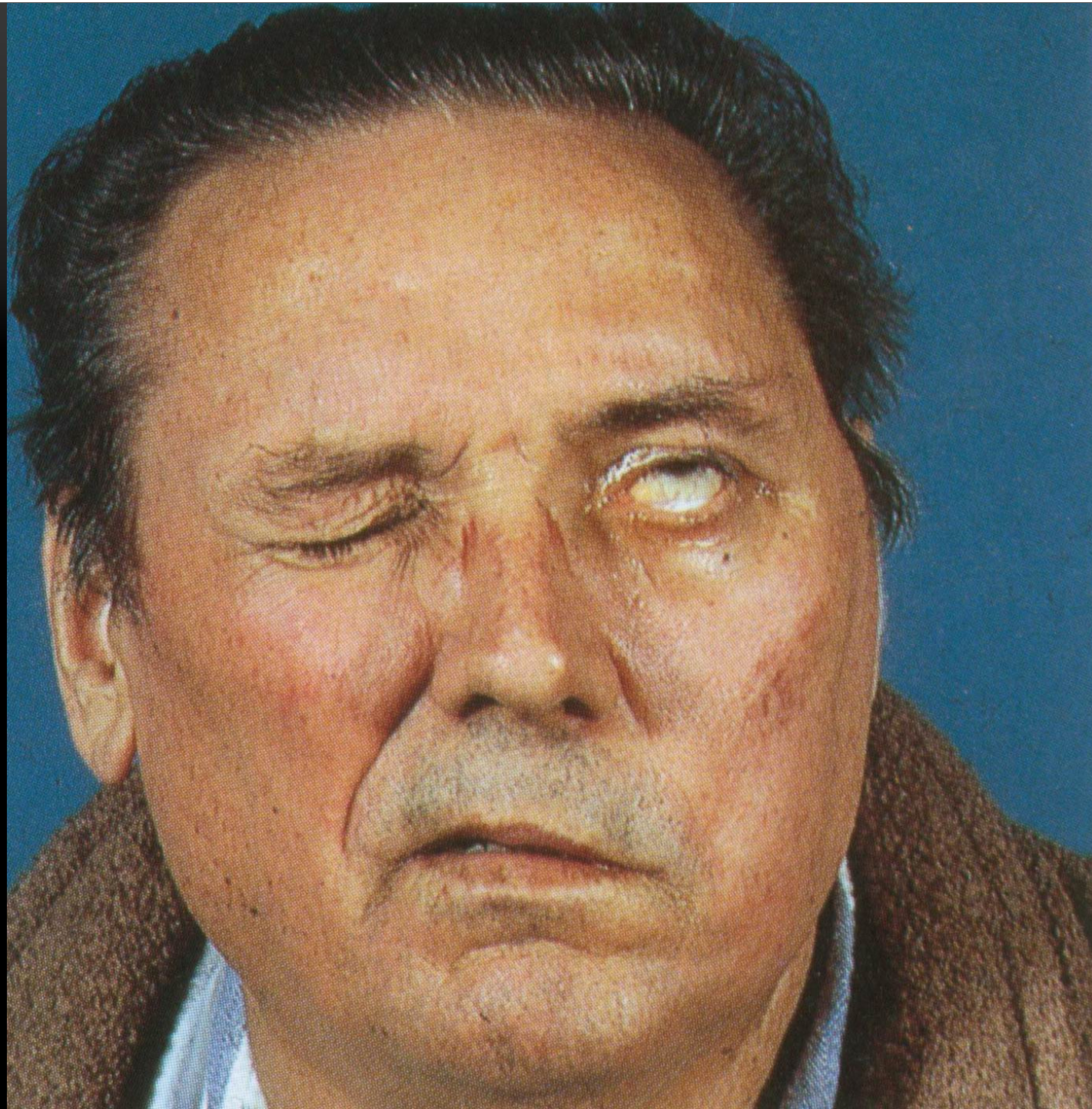
mastoidectomy, temporalbone resection











# การติดเชื้อที่หูชั้นกลาง (*otitis media*)

พบบ่อยในเด็ก อายุ < 7 ปี

•สาเหตุที่พบบ่อย

•Eustachian tube obstruction

•Allergy , infection , immature / impair  
immune

•other : day care center , passive smoking  
lack of breast feeding

If

## Eustachian tube & otitis media

Function of ET :

1. Ventilation
2. Protection
3. Drainage

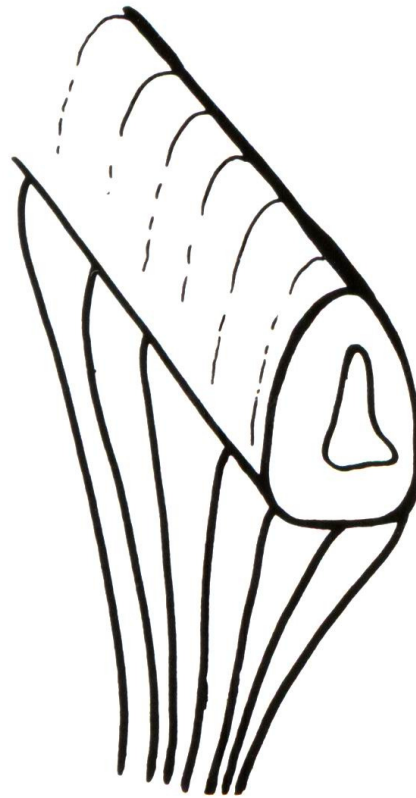
*factors alteration of ET-function*

- poor function in children
- patulous ET
- mechanical obstruction:
  - intrinsic... inflammation/ allergy
  - extrinsic...adenoid /NP mass



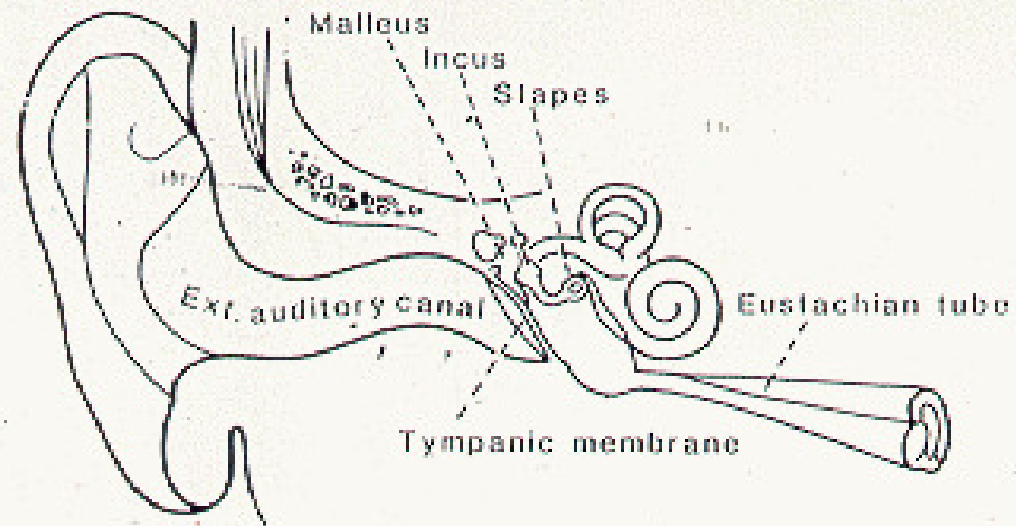


Tensor veli palatini muscle is relaxed and the eustachian tube is closed.

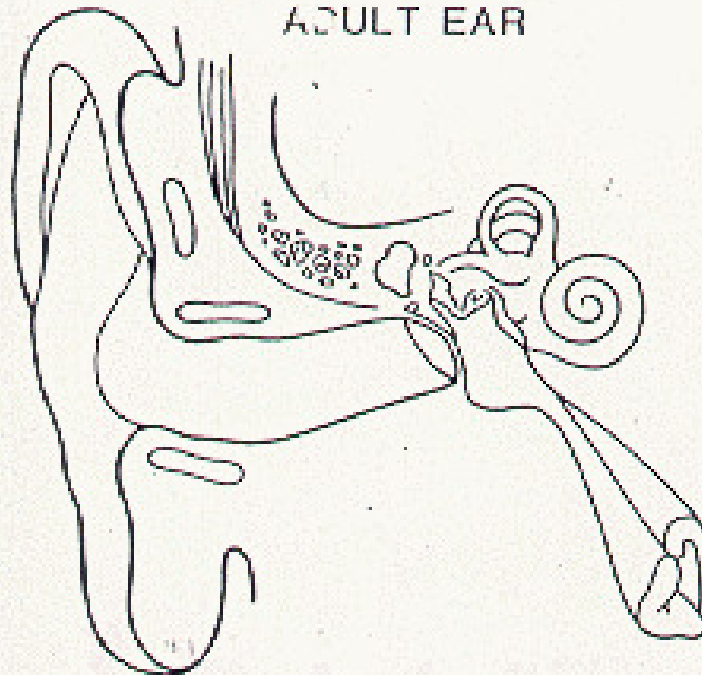


Tensor veli palatini muscle contracts during swallowing and opens the eustachian tube.

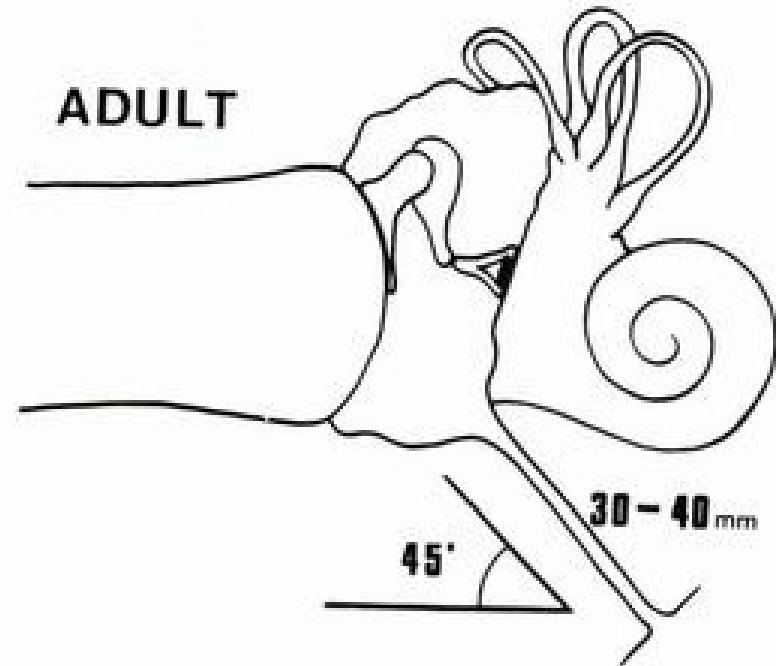
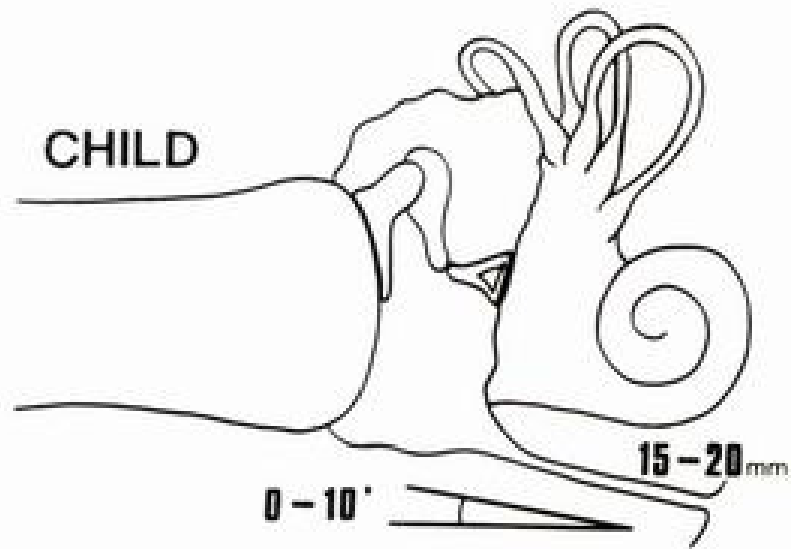
### INFANT EAR



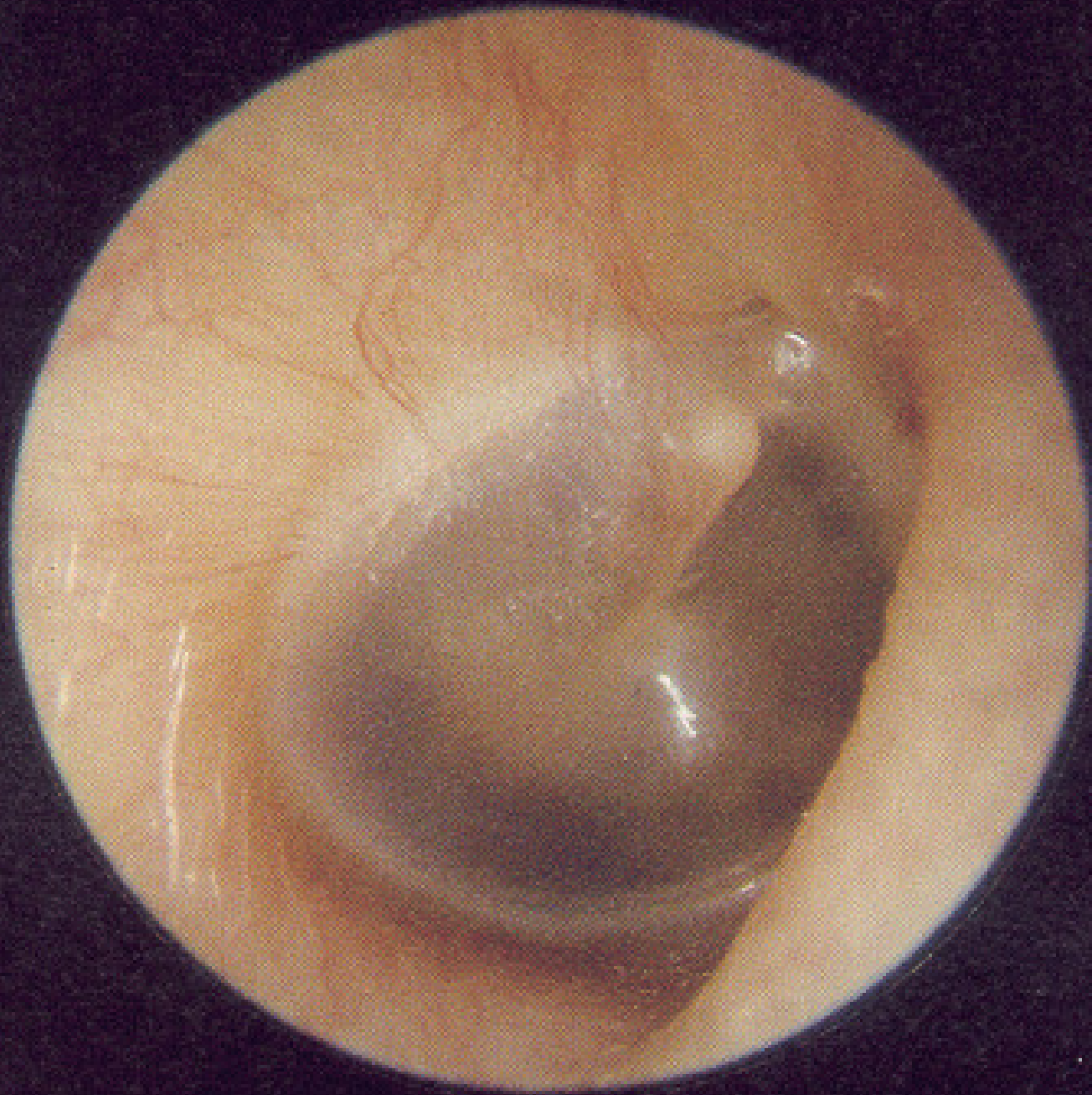
### ADULT EAR

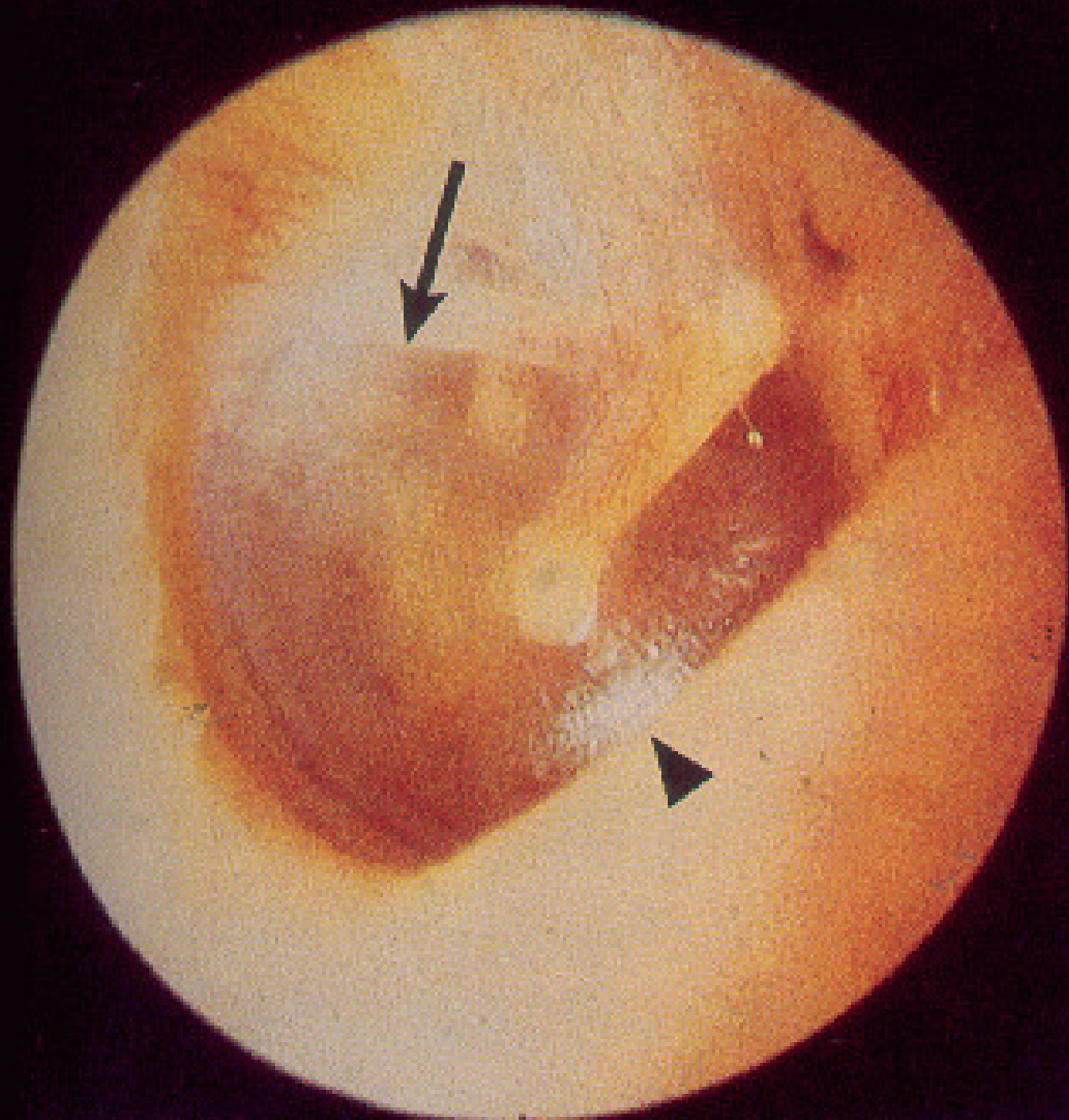


ation of the middle ear.









# หูชั้นกลางอักเสบเฉียบพลัน (*Acute otitis media*)

Etiology : Streptococcal pneumoniae

Hemophilus influenzae

Branhamella catarrhalis

other organism : gr. A strept. S. aureus P. aeruginosa

Symptoms & signs:

- fever , otalgia , pus d/c , eardrum...swelling

redness

- ~~dullness , air-fluid level~~

# Treatment

1. Antibiotics : penicillin / amoxicillin...#

other .bactrim , erythromycin , cefaclor ,

Augmentin

#...Treat...10 –14 days

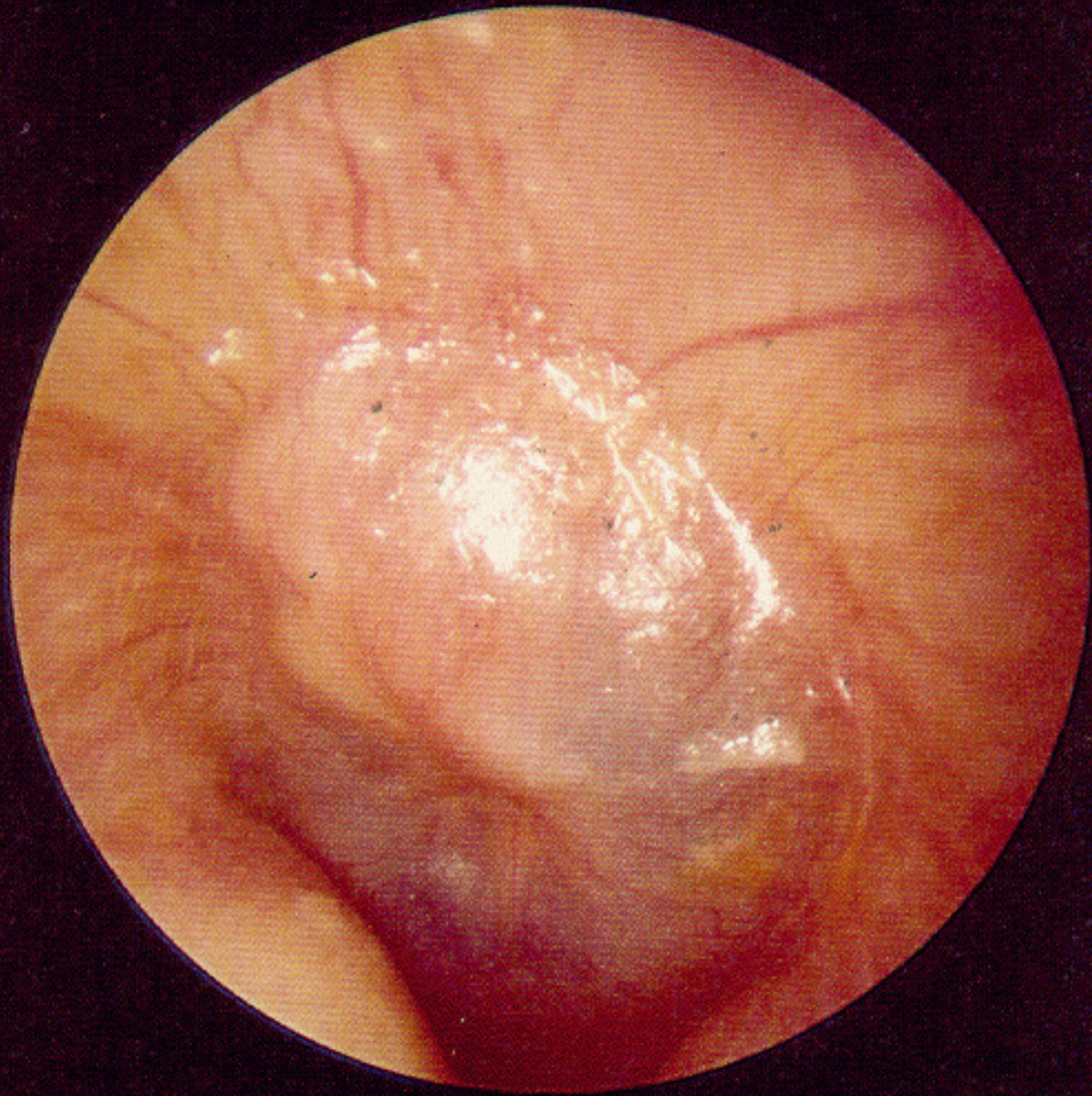
2. Analgesics & antipyritics

3. Myringotomy ...Severe otalgia, for c/s  
complication...*facial paralysis*, low-immune host

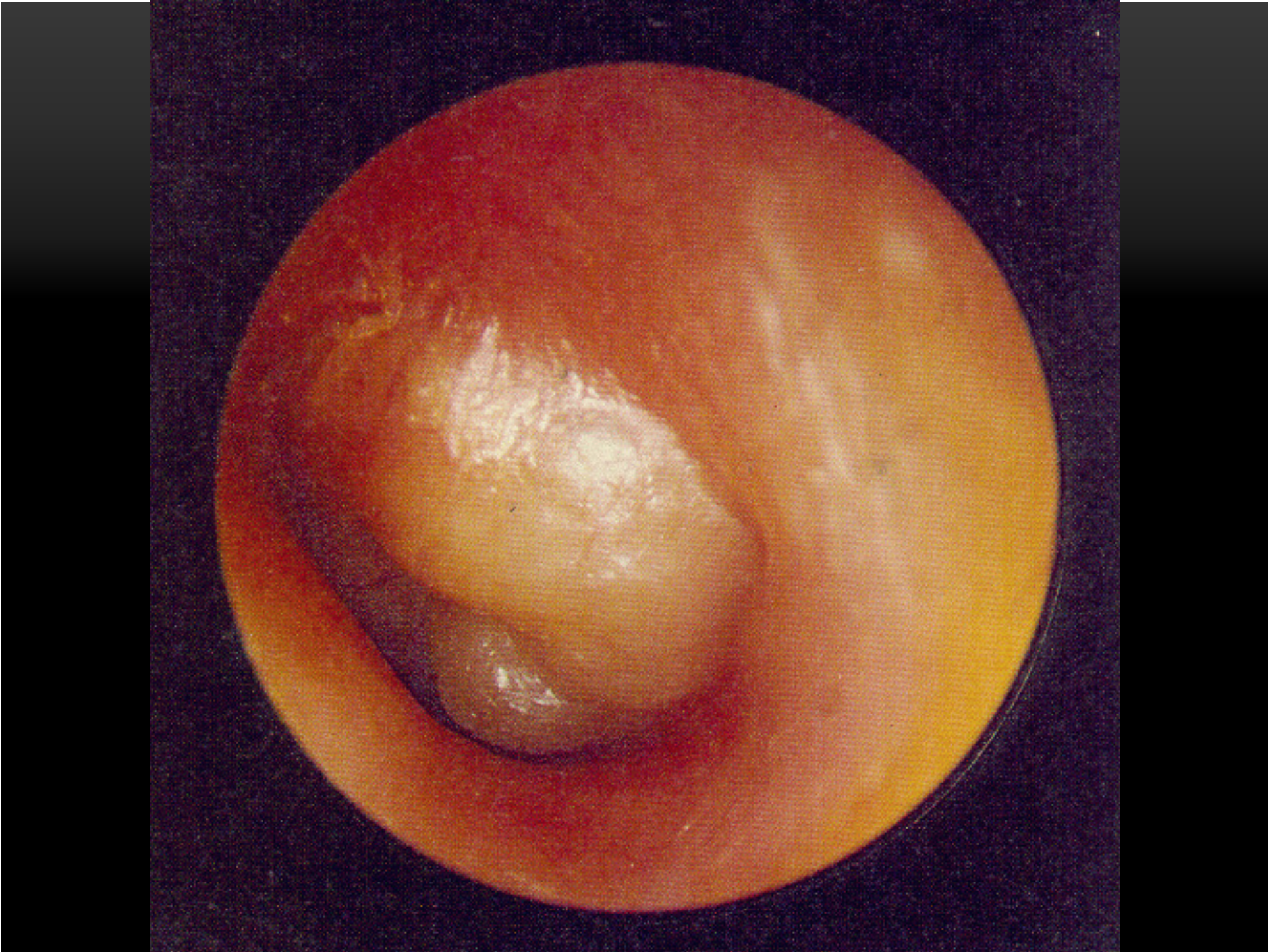
Amoxicillin 500 mg 1 tab po tid x 10 days  
Penicillin V 500 mg po tid-qid x 10 days

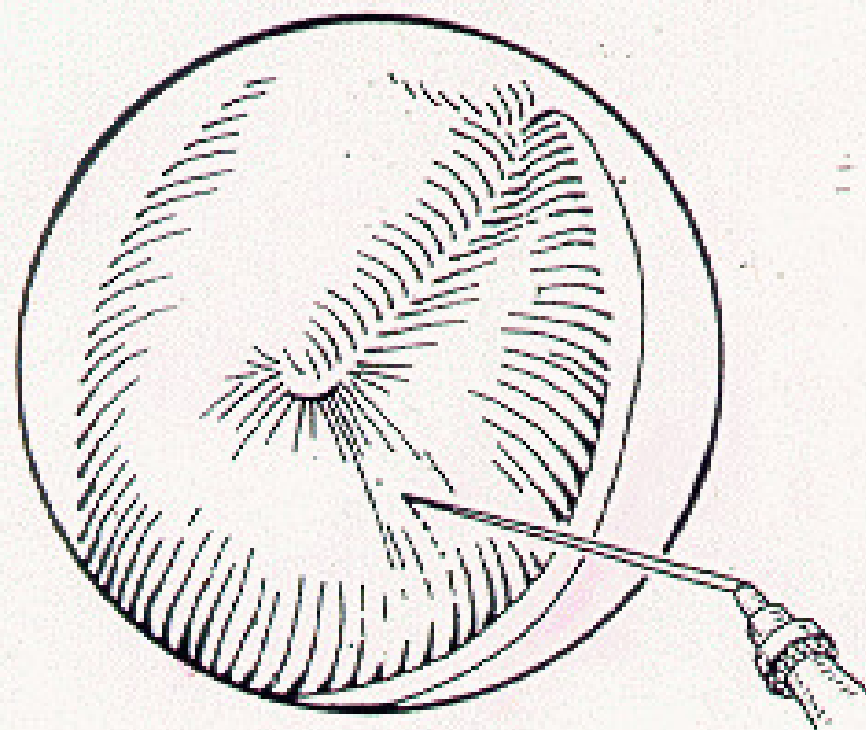
---



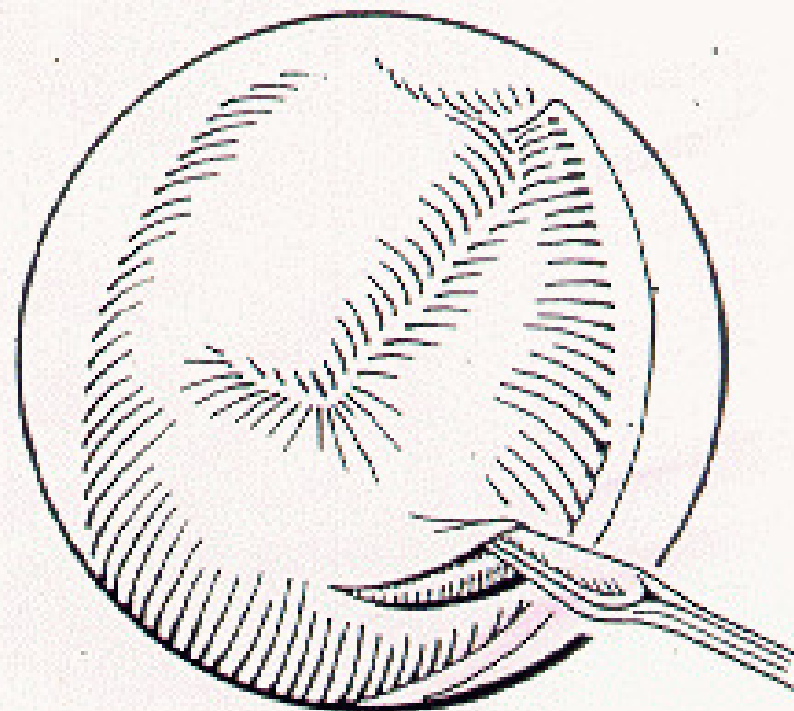






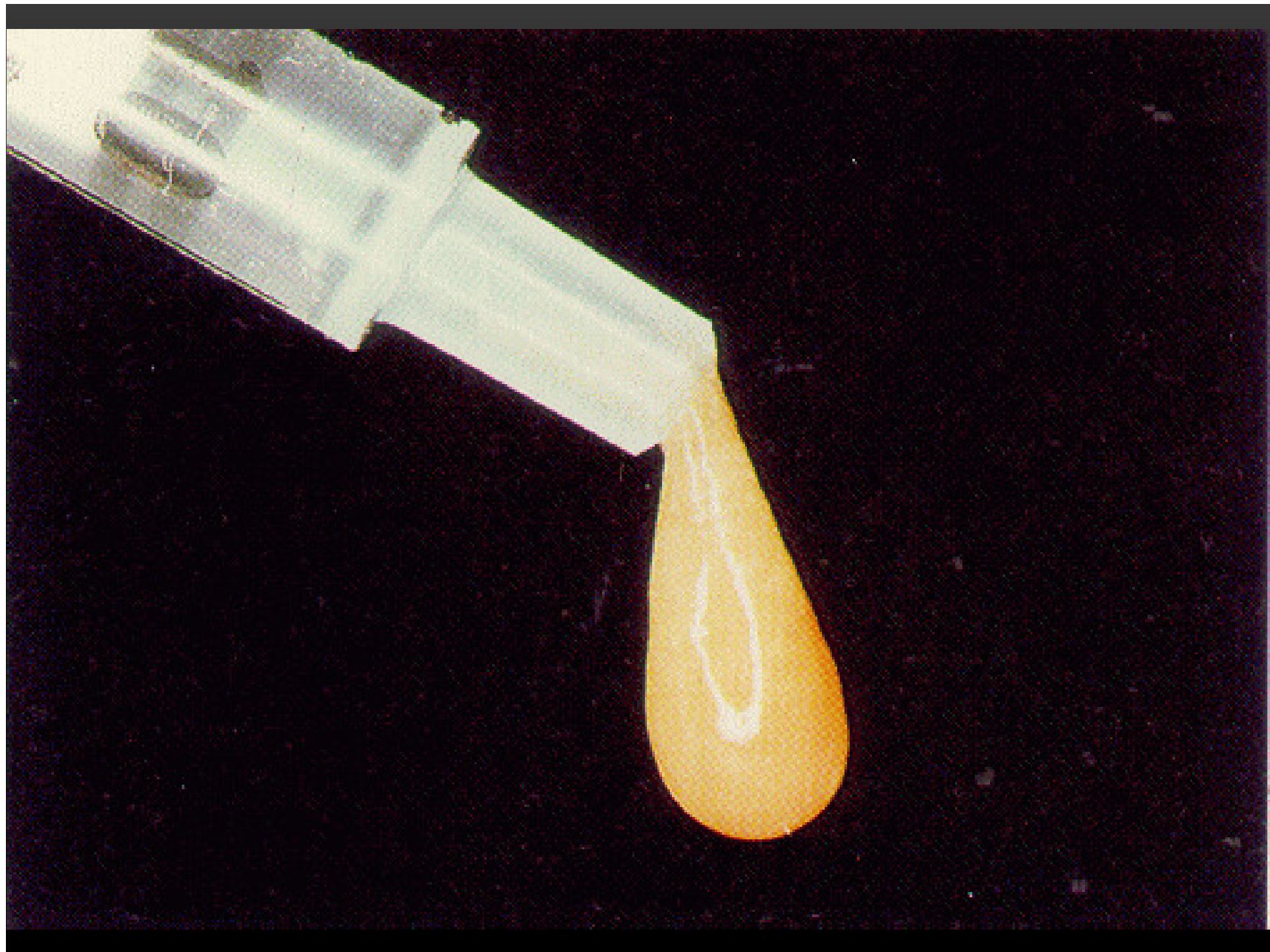

Tympanocentesis



Myringotomy



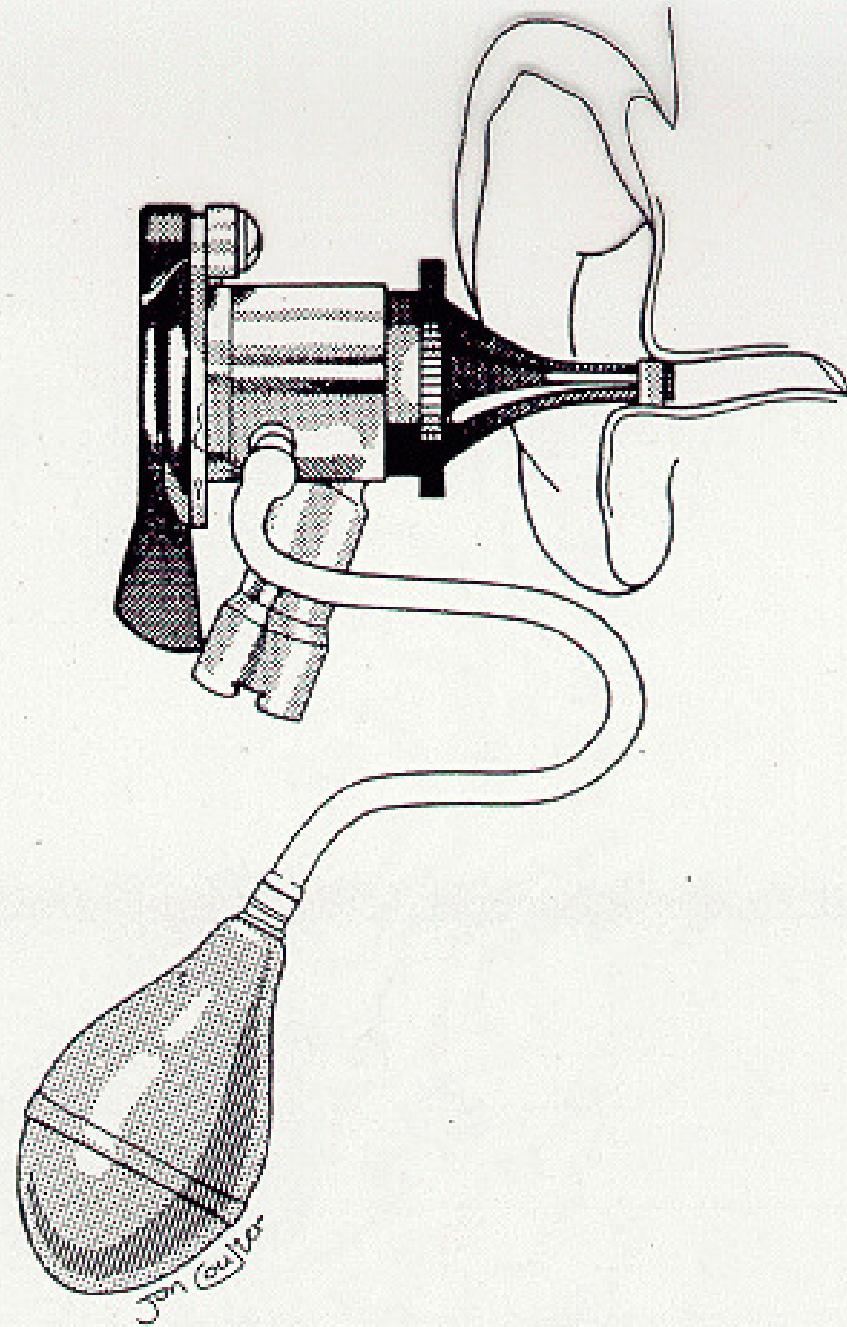


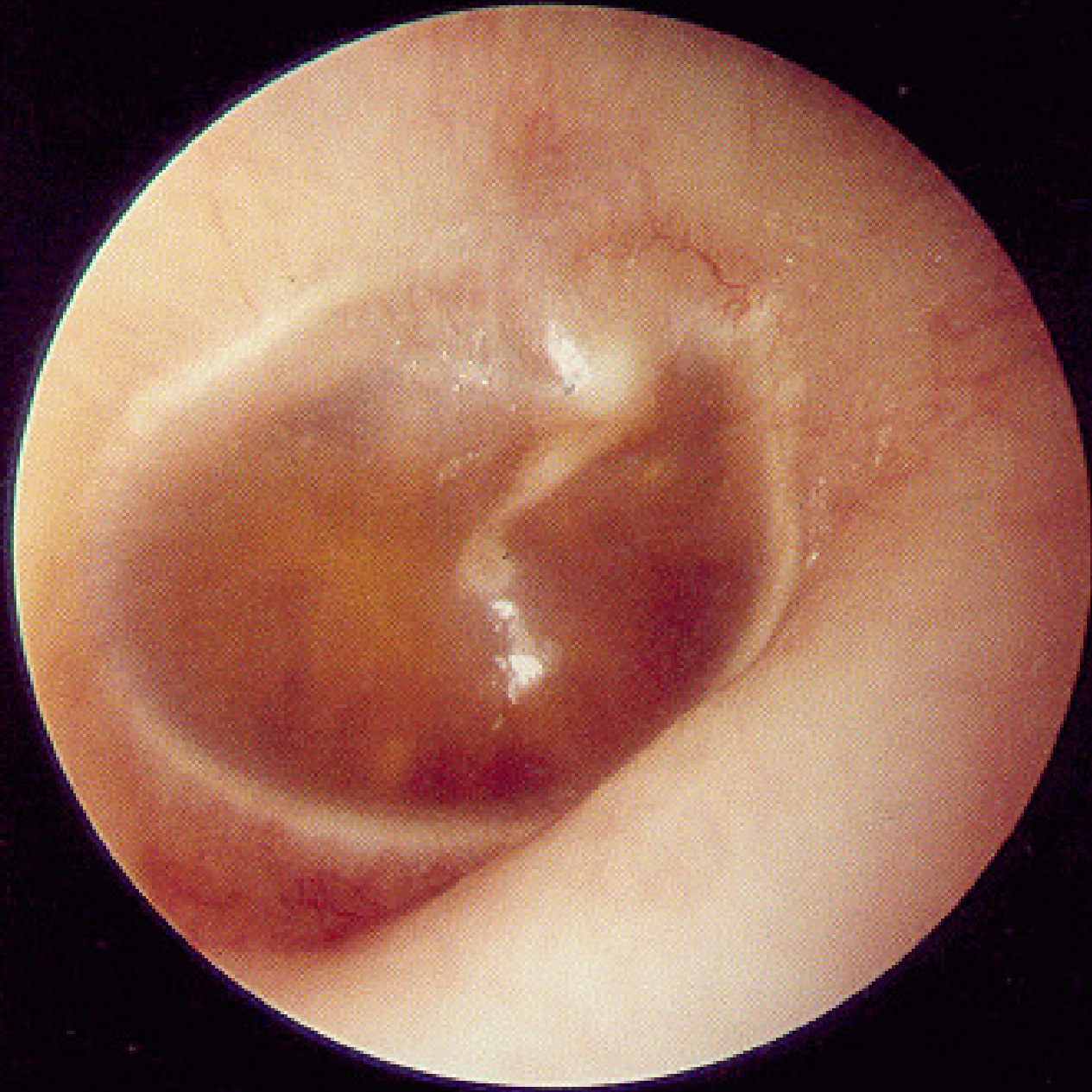
## SOM OR OME

- สาเหตุ ET dys-fx (child <8 yrs) or obstruction ,infection
- CHL ไม่ปวดหู ไม่มีไข้ ไม่มีของเหลวออกจากหู
- retractionTM , air-fluid level
- pneumaticscope :
  - TM decrease movement
  - dullness of TM

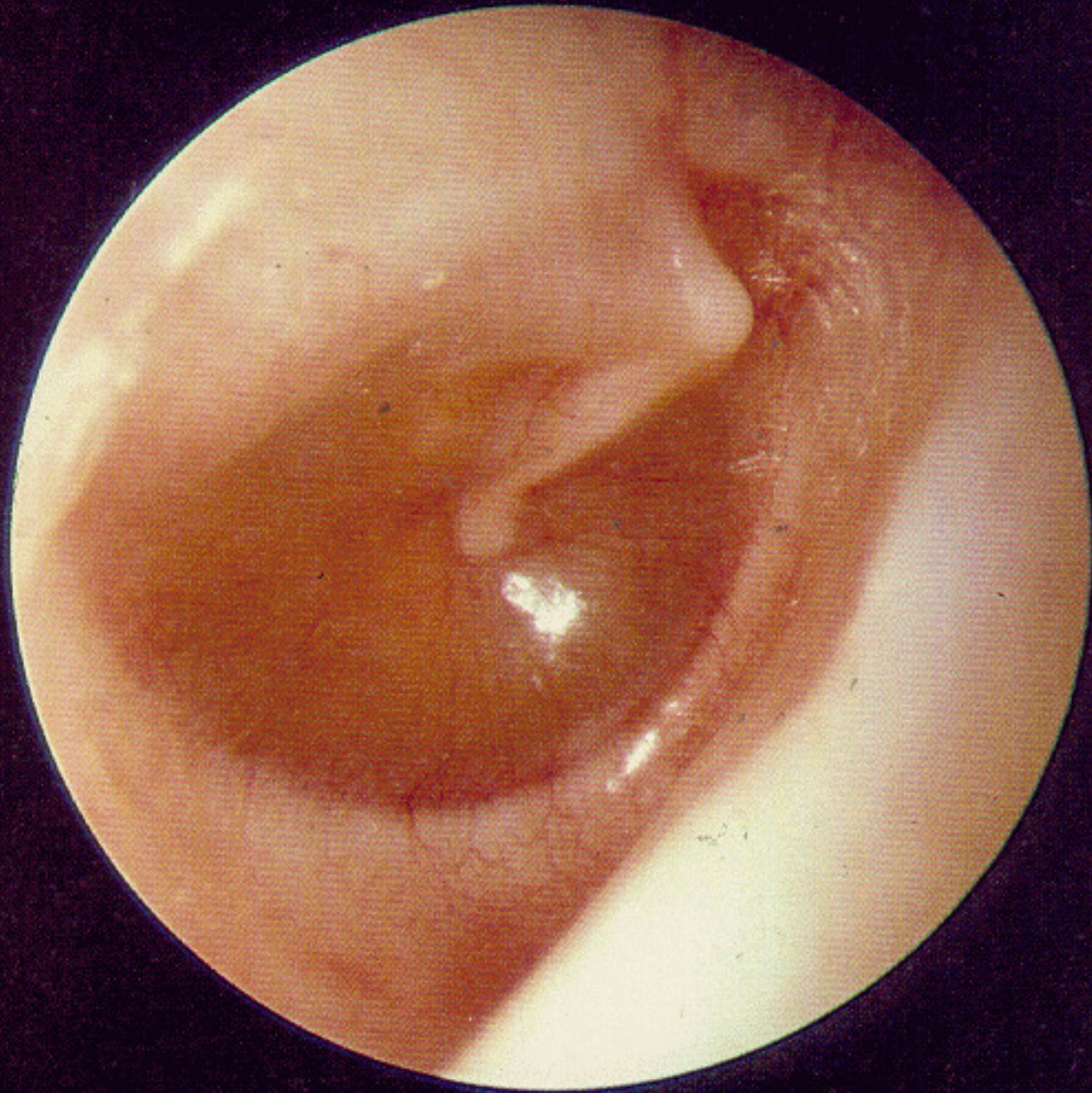
## SOM OR OME

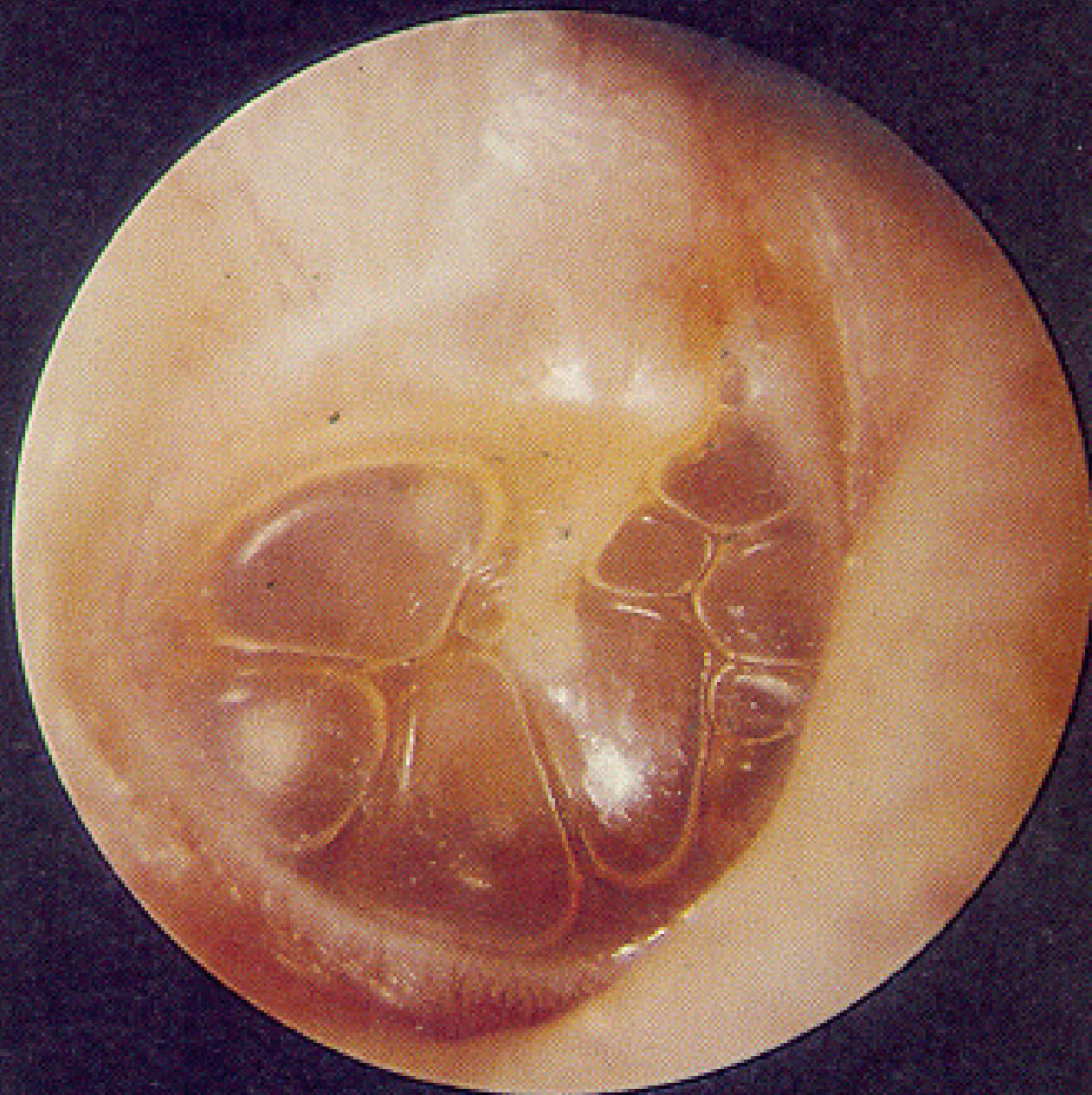
- การรักษา
  - ดูดซึมเองได้ภายใน 3 เดือน
  - Antibiotic, decongestant/Rx.allergy
  - ลดปัจจัยเสี่ยง ; ฝุ่น ควันบุงหรี
  - Valsalva maneuver
  - "Myringotomy /pressure equalizing tube
- ID: เป็นมากกว่า 3 เดือน , *bilatCHL*

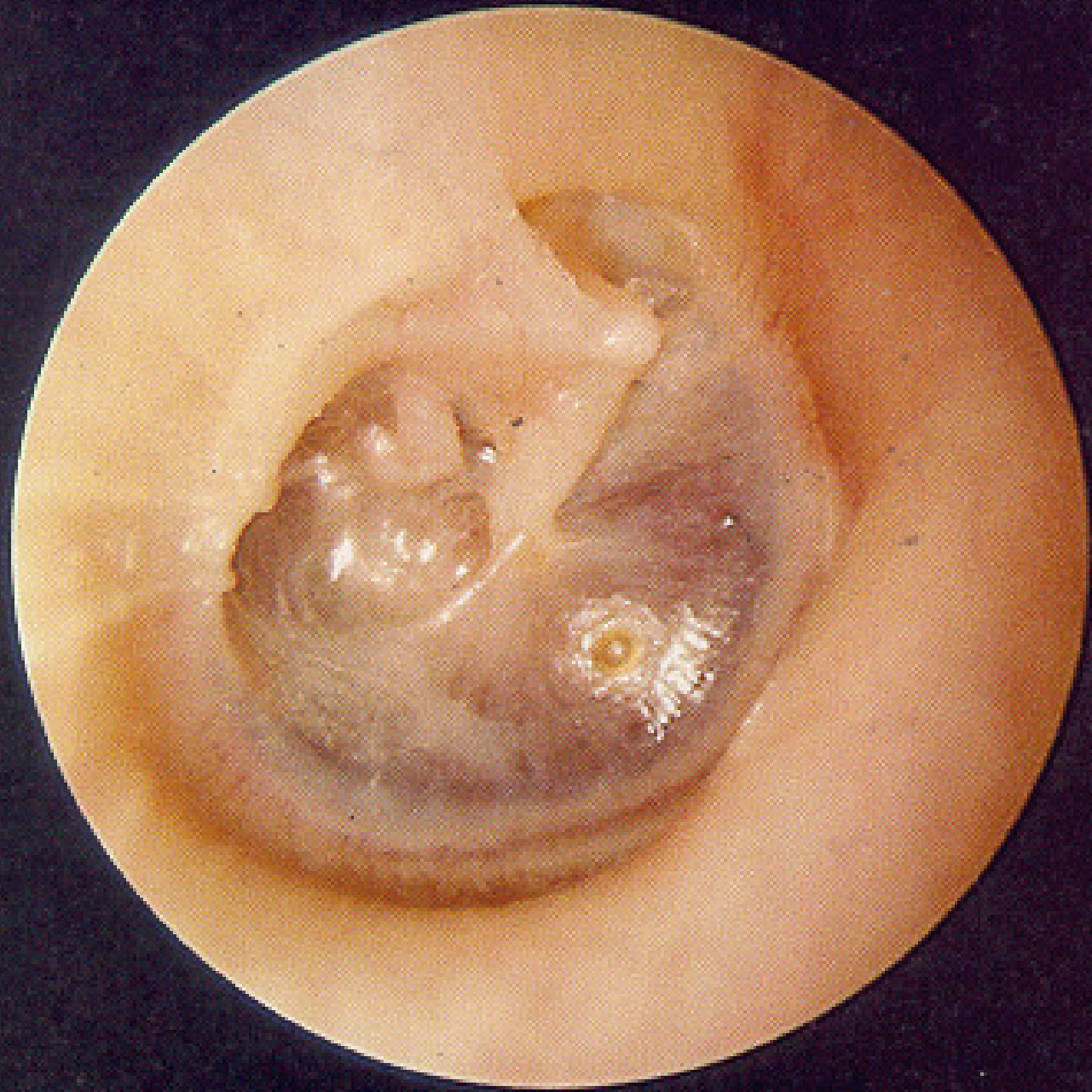














# chronic otitis media

เป็นภาวะที่หูชั้นกลางอักเสบเรื้อรัง เป็น ๆ หาย ๆ  
หรือเป็นติดต่อกันเป็นระยะเวลานาน ๆ ซึ่งผู้ป่วย  
จะมีการทะลุของแก้วหูและมีหนองไหลอย่างเรื้อรัง

เชื้อที่พบบ่อย

*Pseudomonas aeruginosa*

*Staphylococcus aureus*

*Diphtheroids*

*Anaerobic bacteria*

# chronic otitis media

## ชนิดของ COM

1. simple chronic otitis media (safe ear)
2. Chronic otitis media with cholesteatoma ( dangerous ear)

## Symptoms & signs :

- active phase
- non- active phase
- signs of cholesteatoma :foul smell d/c  
keratin debris ( cholesteatoma) aural polyp
- hearing loss , vertigo

# chronic otitis media

## Treatment

- รักษาการติดเชื้อในหูชั้นกลาง : ให้นยาantibiotics
- ทั้งแบบหยอด และรับประทาน
- ทำความสะอาดช่องหู (ear toilet) ด้วย suction
- พิจารณาผ่าตัดเมื่อ
  - มีภาวะแทรกซ้อน , รุทะลุไม่ปิดเอง ,
  - มีการติดเชื้อเรื้อรังรักษาทางยาแล้วไม่ดีขึ้น ,
  - มีการเสื่อมสภาพของกระดูกหู
- ป้องกันไม่ให้เกิดการติดเชื้อซ้ำ.. ระวังไม่ให้น้ำเข้าหู , ผ่าตัดปิดแก้วหู
- แก้ไขการสูญเสียการได้ยิน... การผ่าตัดซ่อมแซมแก้วหูและกระดูกนำเสียง

